



REQUERIMENTO ADMINISTRATIVO

Excelentíssimo:

- Sr. Prefeito
 Sr. Secretário(a)

NOME: MARGIO JOSÉ CUNHA DOS SANTOS CPF: 807.679.904-04

CARGO/FUNÇÃO: PROF. ISOH MATRÍCULA Nº: 1538

SECRETARIA: EDUCAÇÃO LOCAL DE TRABALHO: EM. JOSE MARTINHO

Venho respeitosamente perante V. Ex^ª requerer:

Marque com X uma das opções abaixo:

<input type="checkbox"/> APOSENTADORIA	<input type="checkbox"/> LICENÇA P/ SERVIÇO MILITAR
<input type="checkbox"/> AVERBAR TEMPO DE SERVIÇO	<input type="checkbox"/> LICENÇA PRÊMIO
<input type="checkbox"/> CERTIDÃO DE TEMPO DE SERVIÇO	<input type="checkbox"/> LICENÇA SEM VENCIMENTOS
<input type="checkbox"/> DECLARAÇÃO	<input type="checkbox"/> SALÁRIO FAMÍLIA
<input type="checkbox"/> EXONERAÇÃO A PEDIDO DO SERVIDOR	<input type="checkbox"/> PENSÃO POR MORTE
<input type="checkbox"/> FECHAMENTO DE VÍNCULO (CNIS)	<input type="checkbox"/> PERMUTA OU CEGÊNCIA
<input type="checkbox"/> GOZO DE FÉRIAS	<input type="checkbox"/> REMOÇÃO A PEDIDO DO SERVIDOR
<input type="checkbox"/> LICENÇA MATERNIDADE/PATERNIDADE	<input type="checkbox"/> READAPTAÇÃO DE FUNÇÃO
<input checked="" type="checkbox"/> LICENÇA MÉDICA	<input type="checkbox"/> TITULAÇÃO DE ESCOLARIDADE
<input type="checkbox"/> LICENÇA P/ ATIVIDADE POLÍTICA	<input type="checkbox"/> OUTROS:


INFORMAÇÕES COMPLEMENTARES

SOLICITO LICENÇA MÉDICA POR MOTIVO EXPOSTOS EM LAUDO MÉDICO ANEXO, POR 90 DIAS, OU ATÉ A AVALIAÇÃO DA READAPTAÇÃO PELA JUNTA MÉDICA DA PREFEITURA DE VERDEJANTE

Assinatura do(a) requerente
Data: 05/01/20

Autorização do(a) Gestor(a)
Data: ___/___/___





Dr. Ananias Nogueira - Pediatra

PE 29991 RQE 10323 CE 22499 RQE-11442

PNEUMOLOGIA INFANTIL E ADULTO

MARCIO JOSE CUNHA DOS SANTOS ID: 5121005

LAUDO MÉDICO

ATESTO PARA OS DEVIDOS FINS QUE A PACIENTE ENCONTRA-SE COM DOENÇA PULMONAR CRÔNICA COM DERRAME PLEURAL RECORRENTE EM ACOMPANHAMENTO.

NEGA TABAGISMO.

DECLARO PACIENTE INCAPACITADO DE EXERCER FUNCOES DE TRABALHO COM ESFORÇO POR TEMPO INDETERMINADO, DEVIDO DOENÇA CRÔNICA DE TRATAMENTO DE MANUTENCAO E PRESERVAÇÃO DE CAPACIDADE VENTILATORIA BASAL.

ESPIROEMTRIA EVIDENCIANDO DISTURBIO OBSTRUTIVO SEVERO COM CVF REDUZIDO 1.42L.

CID: J45.0 / J47.0

✉ ananias.nogueira@hotmail.com

📷 @drananiaspediatra

Data 15 / 7 / 25

Dr. Ananias Nogueira
Pediatra
RQE 10323
RQE-11442

📍 Rua do Campo n. 693 • Cedro – PE

ASSINATURA



2ª Via
Sistema Único de Saúde
Ministério da Saúde
Secretaria de Estado da Saúde

Data de Emissão
03/07/2025 09:53:48
Protocolo: 26122024233810

COMPONENTE ESPECIALIZADO DA ASSISTÊNCIA FARMACÊUTICA

Nova Solicitação

IDENTIFICAÇÃO DO USUÁRIO

Nome do paciente: MARCIO JOSE CUNHA

CNS: 704.0068.5988.9168

Nome da mãe: MARIA DAS DORES CUNHA DOS SANTOS
Data de nascimento: 02/05/1974

CPF: 807.679.904-04

Município de residência: SALGUEI

Estabelecimento de saúde: CEAF FARMÁCIA DE PERNAMBUCO - UNIDADE SERTÃO CENTRAL

Nº interno: 8532

MEDICAMENTOS SOLICITADOS

FORMOTEROL + BUDESONIDA 12 + 400 MCG CAP INAL GRUPO 2

QUANTIDADE SOLICITADA

1º	60	2º	60	3º	60
----	----	----	----	----	----


Encaminhamento: Avaliação

Atendente: RAFAELLA GENOVEVA SILVA SANTOS

MARCIO JOSE CUNHA

Data da Solicitação: 03/07/2025

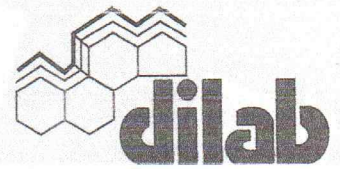3871-8336.



SANTA JOANA RECIFE
DIAGNÓSTICO
Todos os exames em um só lugar



Nome: Marcio Jose Cunha Dos Santos
ID Paciente: HSJ-D400389142
Médico Solicitante: TIEN-MAN CABRAL CHANG



MEDICINA NUCLEAR

Data do Exame: 30/05/2025
Data de Nascimento: 02/05/1974

CINTILOGRAFIA RENAL

Foram obtidas imagens cerca de 03 horas após a administração endovenosa do traçador DMSA-Tc^{99m}.

Rim direito tóxico, de volume e morfologia normais, contornos regulares, com distribuição homogênea do traçador e sem áreas focais corticais definidas de hipocaptação.

Rim esquerdo tóxico, de volume aumentado e morfologia alterada. A distribuição do traçador é heterogênea, com área de acentuada hipocaptação ocupando a metade inferior. A metade superior é hipocaptante em relação ao contralateral;

Índice funcional relativo:

Rim direito: 60,5%


Rim esquerdo: 39,5%

CONCLUSÃO:

Função normal à direita e diminuída em grau moderado à esquerda (metade inferior desse rim praticamente excluída).

Ausência de cicatrizes no rim direito .

LIBERADO POR:
TIEN MAN CABRAL CHANG
CRM: 10902-PE



Dr. Pierre de Carvalho Gondim

Clinica Médica - Cardiologia - CRM 14890

PROVA DE FUNÇÃO PULMONAR

Nome:	MARCIO JOSE CUNHA SANTOS
Data:	10/06/2025
Convênio:	

Observações:

EXAME REALIZADO SEGUINDO PRESCRIÇÃO E PROTOCOLO MEDICO COM REFERÊNCIA DA SOCIEDADE BRASILEIRA DE PNEUMOLOGIA COM USO DE BRONCODILATADOR.

Conclusão:

Após avaliação do gráfico e comparação com os valores referenciais utilizados, podemos concluir que o paciente apresenta **síndrome restritiva grave**.

SALGUEIRO – PE, 10 de Junho de 2025

Fernando Henrique Lopes Ferreira
Fisioterapeuta
CREFITO 148274-F



Dr. Fernando Henrique Lopes Ferreira
FISIOTERAPUTA RESPIRATÓRIO / CARDIACO
CREFITO 148274-F



Dr. Denise Soares Ribeiro de Barros
Clínica Médica - CRM: 10273


RECEITUÁRIO

Gláucia Joni Costa

AO PSF

Prescreva a seguinte:
pulmonar a TB, a
função de tuberculose.
sem por usar /

11
04
2025

 10273

Dr. Denise Soares R. Barros
CRM - 10273

Ao Dr(a): Flavio Henrique Vilaca De Sales

Cod.Paciente: 7688460357

CRM Médico Solicitante: 16770

Exame de: Marcio Jose Cunha Dos Santos

Data: 22/08/2025

Data de Nascimento: 02/05/1974

TOMOGRÁFIA COMPUTADORIZADA DE ABDOME E PELVE**Indicação: PO litotripsia.****Técnica:** Imagens obtidas sem e com a administração intravenosa de meio de contraste iodado.**Análise:**Avaiiação uro radiológica:

Cateter duplo jota bem posicionado no trato urinário à esquerda.

Rim direito com situação, morfologia, dimensões e contornos normais, demonstrando cálculo ovalado de 0,4 cm, em cálice inferior. Não há hidronefrose.

Rim esquerdo com situação habitual, demonstrando caliectasias difusas e múltiplos focos de afilamento do parênquima no terço médio e no pólo inferior. Existem cálculos / fragmentos de cálculos na pelve e em cálices médios e inferiores, os maiores com as seguintes medidas:

- na pelve, medindo 2,0 x 0,7 cm;
- dois em cálice médio posterior. medindo 0.8 cm e 0.7 cm em seus maiores eixos. respectivamente;
- um em cálice inferior, medindo 0,8 cm.

Os demais estão dispersos em cálices dos diversos grupos e medem até 0,6 cm.

Ureter direito de calibre normal.

Bexiga com boa repleção, paredes regulares e conteúdo homogêneo.

Discreto aumento volumétrico prostático.

Demais achados:

Derrame pleural loculado com paredes espessadas e captantes pelo contraste (empiema?).

Fígado com dimensões normais, contornos regulares e atenuação preservada.

Ausência de dilatação das vias biliares.

Vesícula biliar sem anormalidades ao método

Pâncreas com dimensões normais e atenuação habitual.

Baço e adrenais com aspecto normal.


Aorta com trajeto e calibre preservados.

Ausência de líquido livre ou linfonodomegalias abdominais.

Recife, 27/08/2025

Laudo assinado eletronicamente por:

Dr.(a) Henrique Queiroga Cartaxo - CRM-PE: 13226



Ao Dr(a): Flavio Henrique Vilaca De Sales
CRM Médico Solicitante: 16779
Exame de: Marcio Jose Cunha Dos Santos
Data de Nascimento: 02/05/1974

Cod.Paciente: 700040007

Data: 22/08/2025